

Caso clínico

Poliquistosis hepática en felino joven. Reporte de caso

Polycystic liver disease in a young feline. Case report.

Kati Ascanio Arévalo ¹, Albarracín Jhon ¹, Karen Delgado V ²

¹ Clínica Veterinaria Perros y Gatos.

² Medicina Veterinaria. Facultad Ciencias Agrarias; Universidad de Pamplona; karen.delgado@unipamplona.edu.co.

RESUMEN

Los quistes hepáticos en felinos son cavidades revestidas de epitelio con líquido de diferente composición y un tamaño que oscila entre 0,2 y 20 cm de diámetro, puede ser de origen congénito los cuales se cree son dilataciones quísticas del tracto biliar tras un desarrollo embrionario erróneo, suelen ser múltiples y afectar a otros órganos como los riñones. Por su parte los de origen adquiridos, suelen ser únicos o múltiples y ocurrir por traumatismo, inflamación, neoplasia o hidatidosis hepática. Se presenta el caso de paciente felino macho de raza única de 4 meses de edad, que ingresa a primer consulta a la clínica veterinaria Perros & Gatos, al examen físico se reporta distensión abdominal y episodios esporádicos de vómito y diarrea. Al examen físico se evidencia distensión y dolor de zona epigástrica, mucosas pálidas e hipertermia. Por medio de ecografía abdominal en cuadrante hepato diafragmático se evidencia crecimiento trabecular con contenido anecoico en los lóbulos hepático, por lo que se procedió a instaurar manejo intrahospitalario, se realiza laparotomía exploratoria donde se observó en hígado estructuras quísticas con paredes finas y contenido incoloro e inodoro las cuales fueron extraídas y sometidas a histopatología, el paciente evoluciona satisfactoriamente, pero 60 días posterior al control ecográfico se observó recidiva de las lesiones hepáticas, sin alteración del estado clínico y preclínico el paciente por lo cual se decide no intervenir y realizar seguimiento de las lesiones.

Palabras clave: Ecografía, Hígado, Quistes.

ABSTRACT

Feline liver cysts are cavities lined with epithelium with liver fluid different composition and a size ranging between 0.2 and 20 cm in diameter, it can be of congenital origin which are believed to be cystic dilatations of the biliary tract after erroneous embryonic development, are usually multiple and affect other organs such as the kidneys. For their part, those of acquired origin are usually single or multiple and occur through trauma, inflammation, neoplasia or hepatic hydatidosis. The case of a patient is presented 4-month-old single-breed male feline, who enters his cousin, consults the clinic veterinarian Perros & Gatos, the physical examination reports abdominal distension and episodic vomiting and diarrhea. Physical examination reveals distension and pain in the epigastric area, pale mucous membranes and hyperthermia. By means of abdominal ultrasound on hepatodiaphragmatic quadrant shows trabecular growth with anechoic in the hepatic lobes, for which we proceeded to establish management in hospital, an exploratory laparotomy is performed where it was observed in the liver cystic structures with thin walls and colorless and odorless contents which were extracted and subjected to histopathology, the patient evolves satisfactorily, but 60 days after ultrasound control, recurrence of liver lesions was observed, without alteration of the clinical and preclinical state of the patient for which it is decided not to intervene and track injuries.

Keywords: Ultrasound, liver, cysts

Recibido: 12-08-2021

Aceptado: 10-11-2021

Publicado: 10-11-2021

Introducción

Las lesiones quísticas hepáticas son cavidades revestidas de epitelio con contenido líquido de diferente composición y un tamaño que oscila entre 0,2 y 20 cm de diámetro. Los quistes pueden ser congénitos o adquiridos, los de origen congénitos se cree son dilataciones quísticas del tracto biliar tras un desarrollo embrionario erróneo y suelen ser múltiples y afectar a otros órganos como los riñones (Friend et al.,

2005). Los adquiridos suelen ser únicos o múltiples y pueden ocurrir por traumatismo, inflamación, neoplasia o hidatidosis hepática (Chico, 2000). La poliquistosis congénita tiene su origen tras un desarrollo embriológico inadecuado que podría conducir a un número excesivo de conductos intralobulares que progresivamente acumularían líquido, con la eventual consecuencia de la formación de quistes. Algunos conductos aberrantes, que no se comunican

Autor de correspondencia: Karen Delgado V.

karen.delgado@unipamplona.edu.co,

Celular +57 3153413806.

con el árbol biliar, aumentan de tamaño y la formación quística se atribuye a una hiperplasia inflamatoria con retención de líquido (Ortizet al., 2002). Macroscópicamente presentan forma ovoide o esférica, superficie externa lisa, brillante y azul grisácea, diámetro menor a 5 cm, son uniloculados y su contenido es de un líquido claro, acuoso o pardo-amarillento. De acuerdo con su localización y tamaño pueden provocar atrofia del tejido hepático adyacente e hipertrofia del lóbulo contralateral, como característica tienen una presión interna baja, en contraposición a los quistes parasitarios que presentan una presión elevada (Ni et al., 2016).

Al examen microscópico su pared se halla compuesta por tres capas: una interna de tejido conectivo laxo, rica en elementos celulares, una media densa circular y una externa que contiene segmentos de conductos biliares e islas de células hepáticas, sobre un marco de tejido conectivo unido al parénquima adyacente. El revestimiento interno presenta un epitelio cúbico simple o un epitelio columnar, que semeja al epitelio de los conductos biliares (Santibañes y Mazza, 2009).

Este trastorno suele no generar signos clínicos y se encuentran durante la exploración física rutinaria como causa de distensión abdominal, cuando presentan signos van desde leves como la distensión abdominal, hasta vómitos e ictericia, en los hallazgos bioquímicos son muy variables, la analítica es generalmente normal, pero en ocasiones se puede detectar hipoalbuminemia, hiperbilirrubinemia, o daño hepatocelular con hiperactividad de las enzimas hepáticas y una función hepática alterada. (McClaran y Buote, 2014). En animales con quistes, se ha encontrado que los incrementos en la actividad de la GPT son menos frecuentes que los incrementos en la Fosfatasa Alcalina, por lo tanto, no se pueden descartar estas enfermedades en animales con unos valores de GPT normales (Randall, 2010).

En lo concerniente al diagnóstico la radiología no es un método sensible para determinar la causa de la distensión abdominal, los signos radiológicos incluyen una masa radiodensa en el abdomen craneal, bien delimitada, con o sin hepatomegalia y desplazamiento de órganos abdominales. Esta masa oscurece las siluetas de hígado, píloro, duodeno y bazo (Kihooa et al., 2021). La ultrasonografía es imprescindible para llegar a un diagnóstico de lesión cavitaria, la imagen es la de una estructura hipoeoica o anecoica con ecodensidades variables, dependiendo de su celularidad. No obstante, no se puede emitir un diagnóstico fiable de quiste hepático por ultrasonografía por la similitud en la imagen con los abscesos, hematomas, o algunas neoplasias (Flórez, 2000).

Los quistes hepáticos típicos se caracterizan por paredes delgadas y bien definidas, ausencia de ecos internos, bordes distales agudos, zonas periféricas reflexivas y refractarias y fuertes refuerzos acústica distal, puede haber artefactos de reverberación en la porción proximal del quiste y no debería

confundirse con una pared irregular o detritos internos (Nyland et al. s.f.).

Se han descrito varias opciones de tratamiento para los quistes hepáticos, como aspiración percutánea, laparoscopia o laparotomía exploratoria; cuando se realiza drenaje eco guiado vía percutánea estos quistes pueden reaparecer; la resección quirúrgica se recomienda cuando los quistes por su tamaño comprimen el hígado, causan atrofia y consecuente insuficiencia hepática (Kihooa et al., 2021).

El tratamiento percutáneo guiado por ultrasonido o tomografía es el menos invasivo presenta alta efectividad, con desaparición o disminución importante de los quistes y recuperación sintomática en el 80 a 100% de los casos, la recidiva es frecuente, se ha llegado a reportar hasta del 60%. Este consiste procedimiento consiste en punción y aspiración del contenido del quiste, seguido por la inyección de un agente esclerosante dirigido a la ablación del epitelio secretor, las contraindicaciones de este procedimiento son alteraciones de la coagulación y colangitis (Torices et al., 2015).

La laparotomía exploratoria utiliza la fenestración laparoscópica para el tratamiento de quistes hepáticos, el procedimiento incluye punción del quiste para examen citológico y bacteriológico del líquido, también esclerosección circular de la pared del quiste para examen histológico. Por el abordaje amplio vía laparoscópica este puede ser el tratamiento de elección para quistes hepáticos simples, este método combina un abordaje mínimo-invasivo con la efectividad de la cirugía convencional, pero requiere cautela al practicar este procedimiento, ya que se pueden lesionar vasos sanguíneos y generar hemorragia grave (Ortiz et al., 2002).

El objetivo del presente reporte es describir el abordaje clínico y terapéutico de un paciente con quistes hepáticos de posible origen congénito, analizando técnicas diagnósticas y comparar con la literatura el comportamiento individual de la patología en el paciente entre los hallazgos más comunes reportados.

Descripción del caso

Reseña y examen físico

Paciente felino macho entero raza única de 4 meses de edad y 2,5 kg de peso, condición corporal 2/5. Ingresa a consulta para inicio de plan sanitario, se reporta una distención abdominal y episodios ocasionales de vómitos y diarreas de una semana de evolución. Al examen físico se evidencia distención y dolor abdominal, hipertermia (39,6 °C), mucosas pálidas y tiempo de llenado capilar de 3 segundos. Se realizó hematología automatizada en equipo URIT2900 Vet con muestra sanguínea de venopunción cefálica; se evidencia leucocitosis con neutrofilia, los otros parámetros se encontraban dentro de los rangos. La química sanguínea se procesó en equipo automático de química seca, Dri-chem NX500, donde se realizaron pruebas de estructura hepática y funcionalidad renal, se reportan un aumento moderado de

ALT y uno severo de AST, con disminución leve de la creatinina (Tabla 1).

Adicional se llevó a cabo un examen de ultrasonográfico abdominal con un equipo Mindray Z6 Doppler transductor convexo de 8,5M, trayecto desde el cuadrante hepato-diafragmático hasta cuadrante hepatorenal, donde se encontró hepatomegalia con ecogenicidad mixta, crecimiento trabecular de contenido anecoico en la totalidad

de los lóbulos hepáticos sin circulación sanguínea, vesícula biliar de tamaño normal (4,12cm), bordes hiperecogénicos, sin barro biliar (Figura 1). En la exploración bilateral renal, se evidencia ecogenicidad mixta con tamaño normal sin presencia de sombras acústicas o lesiones compatibles (Figura 2). En radiología vistas latero-lateral y ventrodorsal de abdomen, se halla hepatomegalia y aumento de radiopacidad del hígado (Figura 3).

Tabla 1. Hemoleucograma y bioquímica sanguínea

Exámenes	Resultados		Valor de referencia *	
Recuento de eritrocitos	5610000Eri/ul		5000000-10000000 Eri/ul	
Hemoglobina	15g/dl		9-16g/dl	
Hematocrito	45%		26-48%	
VCM	48.7fl		40-55fl	
HCM	15pg		13-17pg	
CHCM	34g/dl		31-35g/dl	
Recuento de leucocitos	16.100Leu/ul		7.000-12.000Leu/ul	
Formula diferencial	Relativo	Absoluto	Relativo	Absoluto
Neutrófilos	90%	14.490 Neu/ul	60-77%	6.000-7.700Neu/ul
Eosinófilo	0%	0 Eos/ul	2-7%	200-700Eos/ul
Linfocitos	10%	1.610linfo/ul	15-35%	1.500-3.500linfo/ul
Monocitos	0%	-	3-5%	300-500
Basófilos	0%	-	0-1%	0-100
Bandas	0%	-	0-3%	0-300
Recuento de plaquetas	312.000plt/ul		150.000-600.000plt/ul	
Proteínas plasmáticas	7.6g/dl		5.7-7.9g/dl	
Alanina transaminasa (ALT)	137U/L		12-130U/L	
fosfatasa alcalina (ALP-PS)	525 U/L		0-200U/L	
Creatinina	0.6mg/dL		0.8-1.5mg/dL	

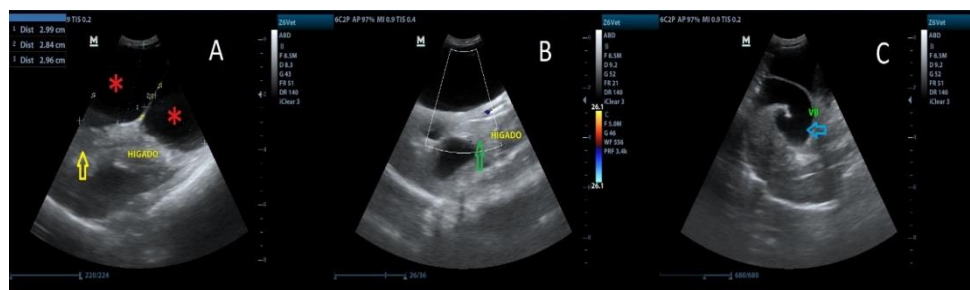


Figura 1. Ultrasonografía del cuadrante hepato-diafragmático

Nota. (A) Estructuras trabeculares y contenido anecoico (asteriscos) ecogenicidad alterada (flecha amarilla). (B) estructuras trabeculares sin vascularización sanguínea Doppler (flecha verde). (C) Vesícula biliar tamaño adecuado (4.12cm circ) bordes hiperecogénicos, no presenta barro biliar. (Centro diagnostico veterinario, 2022).

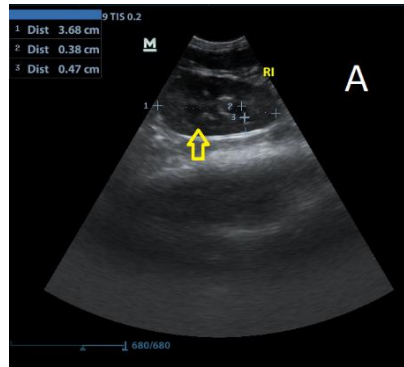


Figura 2. Ultrasonografía del cuadrante espleno-renal.

Nota. (A) Riñón izquierdo tamaño normal (3.68cm), sin presencia de sombras acústicas. (Centro diagnóstico veterinario, 2022).

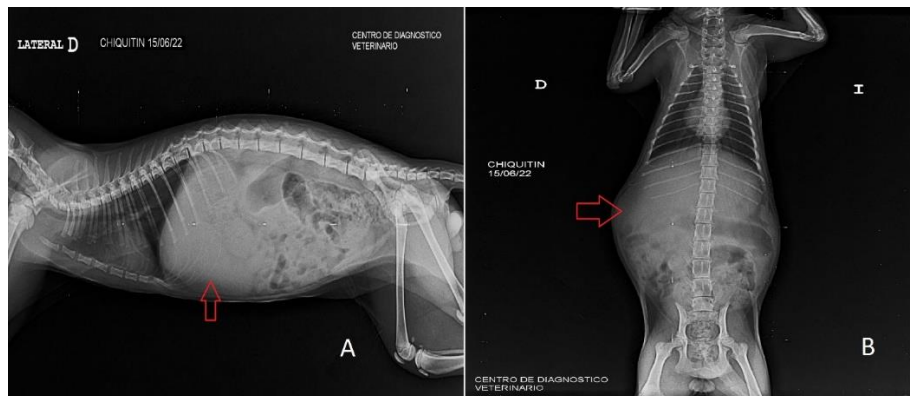


Figura 3. Radiografía latero- lateral y ventro – dorsal de abdomen

Nota. En la proyección L-L (A) y en la proyección V-D (B) aumento de silueta hepática. (flechas rojas) (Centro Diagnóstico Veterinario, 2022).

Plan terapéutico

Se inicia un plan intrahospitalario con fluidoterapia Lactato de Ringer a tasa de infusión 10 mg/kg/h, omeprazol 0,5 mg/kg SID, IV; N-acetil-cisteína 15 mg/kg BID/IV y Dipirona 20mg/kg. Se procede a realizar laparotomía exploratoria con abordaje medio xifo-púbica, con plan anestésico vía intravenosa acepromacina 0.15mg/kg, Zoletil® 0,15mg/kg. Se identificó estructuras ubicadas en hígado de 5cm de diámetro aproximado, color rojo brillante (Figura 4), se procedió a drenar a través de equipo pericraneal y llave de 3 vías obteniendo 10 ml de líquido incoloro e inoloro sin presencia de estructuras hidatídicas, posterior se realizó la resección de la serosa la cual fue enviada a histopatología. Se dio cierre de estructuras con monofilamento absorbible 4,0. Se continúa con tratamiento intrahospitalario descrito

anteriormente adicional de clindamicina 11mg/kg SID/IV, y Hemolitán® 1 gota/kg/BID/PO.

A las 72 horas posoperatorias, el paciente presenta letargo, fiebre e hiporexia, se realizó un cuadro hemático donde se evidencia anemia y leucocitosis severa con neutrofilia, por lo cual se realiza cambio de antibioterapia a Meropenem a 12mg/kg/BID/IV, a las 48 horas de instaurado este tratamiento, el paciente evolucionó satisfactoriamente, este se da de alta con protector hepático a base de Silimarina, L-carnitina, Betaina, DL-Metionina y N Acetilcisteína vía oral cada 24 horas por 3 semanas.

Se realiza estudio de histopatología de muestras tomadas intraoperatorio y enviadas al laboratorio para su análisis donde se reporta serositis/peritonitis fibrino purulenta severa multifocal con microtrombos y escasas bacterias con morfología de cocos. En el hígado se presentan dos patrones de lesión relevantes: Necrosis severa multifocal fibrinosa en

proximidad a la cápsula de Glisson. – Colangiohepatitis mixta de predominio linfoplasmocitaria moderada multifocal de posible origen bacteriano. Esta colangiohepatitis fue secundario a la poliquistosis hepática por obstrucción de los conductos biliares. Se realiza control 60 días posteriores a la intervención para seguimiento clínico y ecográfico, el tutor no reporta alteración clínica evidente. Al examen físico no presentó alteraciones, se realizó análisis de sangre de control, al hemoleucograma se evidencia resolución del proceso anémico e inflamatorio y un control de perfil hepático de diez parámetros de estructura y funcionamiento hepático, realizado en un equipo de bioquímica humedad (SMT-120V), en los resultados se observó hiperproteinemia por hiperglobulinemia (Tabla 4).

En el control ecográfico, se evidencia hígado tamaño, ubicación adecuados y ecogenicidad mixta, reincidencia de estructuras esferoidal y ovaladas, anecogénicas en hígado a la vista del cuadrante hepato-diafragmático (Figura 5A), a la evaluación Doppler presento vascularización (Figura 5B). Se evalúa riñones los cuales no muestran alteraciones ecográficas evidentes.

Al estudio radiográfico se muestra una disminución del 70% de la hepatomegalia comparado con el primer estudio (Figura 6).

Debido a la reincidencia del proceso, se realizaron pruebas moleculares y coproparasitológicas para descartar causas infecciosas (Coronavirus felino mutante y *Platynosomum*

illiciens) del proceso quístico hepático, las cuales fueron negativas.

Como opción terapéutica y basado en la condición física y clínica del paciente se decide realizar tratamiento paliativo a base de suplemento alimenticio y multivitamínicos, así como dieta medicada para pacientes con hepatopatías (Royal Feline Hepatic), adicional de un control ecográfico de la evolución de las lesiones quísticas. A la fecha de este reporte se mantiene condición favorable del paciente

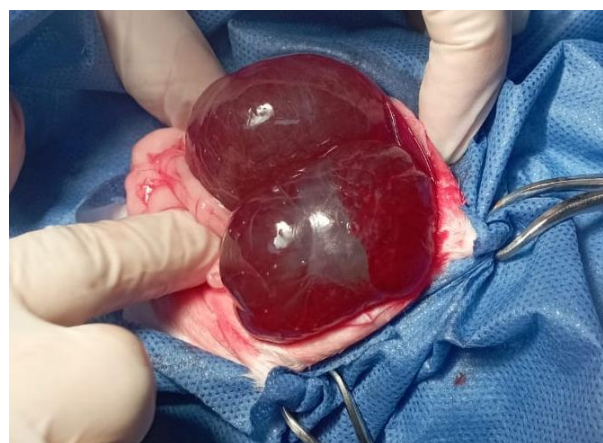

Figura 4. Quiste hepático
Fuente. Ascanio, (2022).

Tabla 2. Hemoleucograma sanguíneo de control

Exámenes	Resultados		Valor de referencia *	
Recuento de eritrocitos	10.64Eri/ul		5.5-8.5 10 ¹² Eri/ul	
Hemoglobina	189g/dl		110-153190g/dl	
Hematocrito	51.6%		39-56%	
VCM	48.5fl		62-75fl	
HCM	17.7pg		20-25pg	
CHCM	366g/dl		300-380g/dl	
Recuento de leucocitos	13.100Leu/ul		6-17. 10 ⁹ Leu/ul	
Formula diferencial	Relativo	Absoluto	Relativo	Absoluto
Granulocitos	52%	6.812	60-83%	4-12.6x10 ⁹ /L
Linfocitos	43.2%	5,659	12-30%	0.8-5.1x10 ⁹ /L
Monocitos	4.8%	0,628	2-9%	0-1.8x10 ⁹ /L
Recuento de plaquetas	228plt/ul		117-460 10 ⁹ plt/ul	
VPM volumen medio plaquetario	8.5		7-12.9fl	
Prueba	Valor		Rango	
Albumina	3.4		2.2-4.3g/dL	
Proteínas Totales	8.7		5.3-8.2g/dL	
Globulinas	52.2		23.0-48.0g/L	
Gamma glutamil transpeptidasa (GGT)	<2		0-12U/L	
Aspartato aminotransferasa (AST)	21		0-48 U/L	
Alanina aminotransferasa (ALT)	57		5-115 U/L	
Fosfatasa alcalina (ALP)	123		14-192 U/L	
Ácidos biliares totales (TBA)	1.28		1.00-9.00 umol/L	

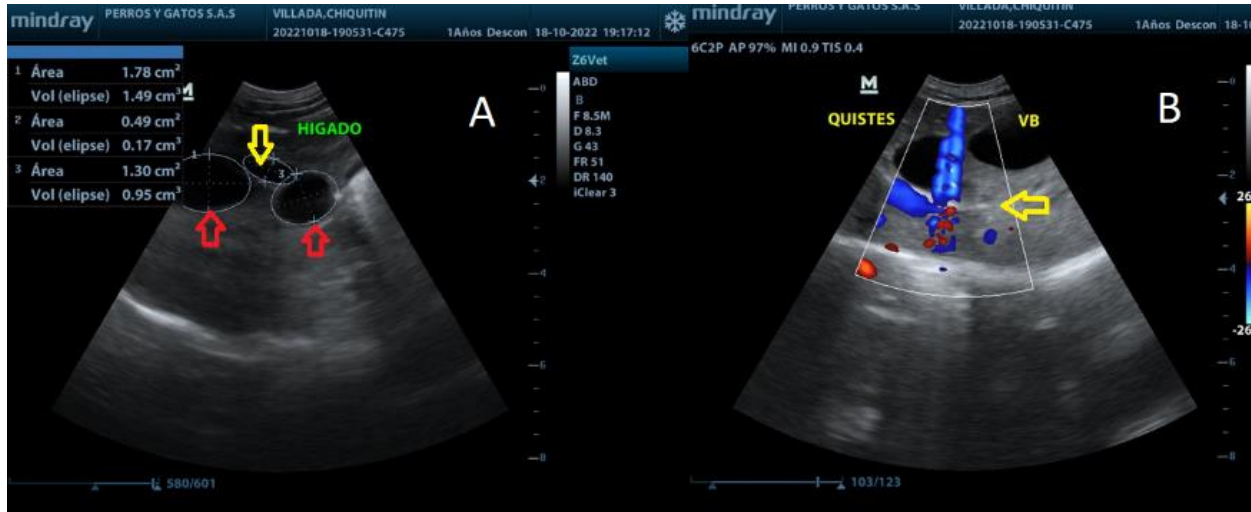


Figura 2. Ultrasonografía del cuadrante hepato-diafragmático

Nota. 5(A) presento múltiples estructuras de forma esférica y ovaladas (flechas rojas y amarilla), (5B) estructuras que al paso con el Doppler color presenta vascularización sanguínea (flecha amarilla).

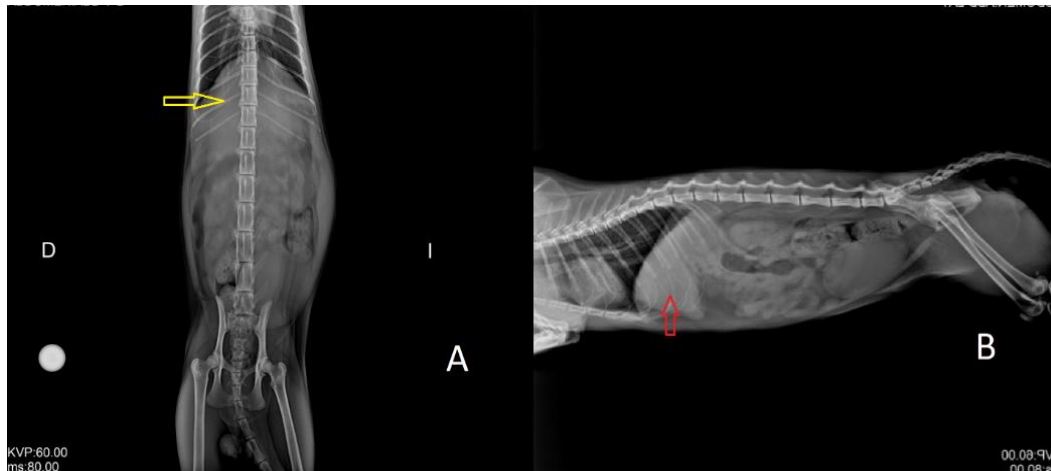


Figura 3. Proyección Ventro-dorsal y Latero-Lateral de abdomen

Fuente: (Centro Diagnóstico Veterinario, 2022).

Discusión

La poliquistosis hepática es una enfermedad poco común en gatos, la patogénesis no está bien definida, pero puede ser congénitas o adquiridas. Randall (2010) menciona que se han reportado muy pocos casos de quistes hepáticos congénitos, ya que la mayoría de los quistes hepáticos que se presentan en los gatos van acompañados de poliquistosis renal.

De acuerdo con la raza, los gatos persas y sus cruces están predispuestos a este trastorno debido a una forma de

poliquistosis renal autosómica dominante (ADPKD), que afecta aproximadamente al 37 % de los gatos de esta de raza. En un estudio donde se evaluó 97 gatos persas, un 79% (33 hembras y 46 machos) fue diagnosticado con poliquistosis renal y hepáticos a través de la ultrasonografía (Farnanz et al., 2021).

Los gatos con quistes hepáticos congénitos no suelen mostrar ningún signo clínico evidente y permanecen clínicamente normales, la sintomatología dependerá del tamaño y extensión del órgano afectada, entre los signos

reportados esta distensión y dolor abdominal, vómitos e ictericia (Ni et al. 2016), tal como se encontró en el presente reporte.

Respecto a los resultados de las pruebas sanguíneas, los resultados del hemoleucograma no suele ser dicente, las alteraciones se observan en las pruebas bioquímicas, específicamente en aquellas de estructura y funcionalidad hepática (Proverbio et al., 2008),

Como se evidencia en este reporte los resultados del hemoleucograma prequirúrgico no presentaron alteración, sin embargo 72 horas posteriores reportó estados febriles y leucocitosis y anemia severa. De acuerdo con esto, Bisbe y Moltó (2015) menciona que la anemia que se presenta de forma brusca puede ser asociada a hemorragia intraoperatoria, que se agrava por la respuesta inflamatoria de la agresión quirúrgica, dado que esta produce un bloqueo funcional de hierro propiciado por la liberación de hepcidina, que inhibe la salida del hierro de los macrófagos, y su absorción intestinal.

La respuesta de hipertermia y leucocitosis postoperatoria se debe a una manifestación de respuesta corporal a un daño tisular o infección, tiene como propósito la eliminación del agente causal, así como la reparación del tejido y homeostasis (Thompson, 2001).

Debido a la naturaleza invasiva del procedimiento y al cuadro inflamatorio/infeccioso, se decidió administrar Meropenem a una dosis de 12mg/kg con una respuesta positiva a este. Decuadro et al. (2015) mencionan que en un estudio experimental realizado en gatos tratados con Imipenem, antibiótico perteneciente a los carbapenemas, a dosis de 5 mg/kg, vía intravenosa o intramuscular (cada 6 horas) o subcutánea (cada 10-12 horas), presento una evolución favorable en poco tiempo, a pesar de se recomienda el uso restringido de este antibiótico para evitar resistencia bacteriana.

En la evaluación de control del paciente del presente reporte 60 días posteriores, se encontró reincidencia de estructuras quísticas hepáticas, cambios hematológicos y séricos como leucocitosis, disminución de creatina, hiperproteinemia con hiperalbuminemia. Según esto, en un estudio realizado por Holguín (2018) sobre el metabolismo hepático, la hiperproteinemia, hiperalbuminemia e hiperglobulinemia se asocia inicialmente a procesos de deshidratación por cuadros clínicos, adicional al proceso infeccioso e inflamatorio que activan las gammaglobulinas, en primera instancia la IgM y posterior la IgG. En comparación, otro estudio realizado en 21 gatos con problemas hepático, los resultados de las pruebas sanguíneas fueron variados, 9/21 presentaron leucocitosis con neutrofilia madura acompañado de hipertermia, 8/21 gatos presentaron anemia y el análisis bioquímico reveló elevaciones de la fosfatasa alcalina (ALP) en el 77 % (17/21); aumento de ALT en el 81 % y GGT aumentada en el 100 % de los individuos, lo cual se relacionó al daño hepatocelular por presencia de masas que obstruían el funcionamiento estructural adecuado (Mayhew et al., 2002).

La radiografía puede ser útil en casos seleccionados de enfermedad hepatobiliar dado que solo permite evaluar el tamaño y posición hepática que puede alterarse en presencia de masas (McClaran y Buote, 2014). La ecografía convencional tiene poca capacidad para diferenciar el diagnóstico entre los quistes hepáticos, abscesos, hematomas, o algunas neoplasias y los pacientes suelen tener que ser remitidos a otras modalidades de imagen como la tomografía computarizada con contraste o la resonancia magnética con contraste para una mayor caracterización. El desarrollo de la ecografía con contraste de baja potencia acústica permite la representación en tiempo real de la perfusión dinámica del flujo sanguíneo en todas las fases vascular lo que mejora la capacidad de diagnóstico y caracterización de los quistes hepáticos (Lin et al., 2009).

La decisión de tratamiento quirúrgico en procesos de quistes hepáticos dependerá del tamaño, progresión y signos clínicos, así como de la presencia de complicaciones asociadas a la obstrucción y compresión de parénquima y conducto biliar; una opción de tratamiento con mayor éxito descrita en medicina veterinaria es la laparotomía exploratoria, cuando los quistes son lo suficientemente grandes que puede generar atrofia e insuficiencia hepática. Otra técnica es el drenaje percutáneo asistido por ultrasonido, aunque esta dependerá del tamaño medio de los quistes que no debe superar los 2 cm en gatos (Fresno et al., 2018).

El diagnóstico histopatológico de este reporte no permitió esclarecer el origen de los quistes, los hallazgos reportados como serositis, peritonitis fibrino purulenta severa multifocal, microtrombos y escasas bacterias (cocos), compatible con peritonitis infecciosa felina. Esta enfermedad infecciosa felina, presenta sintomatologías similares en su forma efusiva a las presentadas en el caso, como vómitos, fiebre refractaria a antibióticos, letargo, anorexia, pérdida de peso y ascitis (Anwer et al., 2022), por lo cual se procedió a realizar PCR cualitativo de coronavirus felino mutante el cual fue negativo.

Otro hallazgo reportado en histopatología fue necrosis severa multifocal fibrinosa en proximidad a la cápsula de Glisson, colangiohepatitis mixta de predominio linfoplasmocitaria moderada multifocal de posible origen bacteriano. La necrosis se debe al proceso compresivo de los quistes hepáticos sobre cápsula de Glisson y conducto biliar lo que genera inflamación y colangiohepatitis mixta secundaria causando una obstrucción parcial del conducto biliar (McClaran y Buote, 2014). A su vez, Twedt et al. (2014) menciona que el síndrome de colangiohepatitis es común en felinos, concluye a través de estudios histopatológicos de biopsias hepáticas que el 30 % (24/80) de los individuos presentaron infiltrados inflamatorios causando obstrucción de los conductos biliares, de ellos, el 60% mostraron infiltrados por linfocitos y células plasmáticas, el 24 % por neutrófilos y el 16 % infiltrados mixtos de neutrófilos, linfocitos y células plasmáticas. Estos procesos de infiltración se caracterizan por diversos

grados de fibrosis de conductos biliares, sin evidencia de necrosis periportal y degeneración epitelial del conducto biliar.

Otro de los diagnósticos diferenciales en la poliquistosis hepática es la presencia de quistes renales y en menor medida pancreáticos común en razas persas. Los quistes renales se observan como cavidades redondas anecoicas o hipocóicas, con paredes delgadas, puede cursar con alteraciones como hipertensión arterial sistólica, renomegalia, uremia moderada, aumento severo de creatinina, hiperglucemia moderada e hipercolesterolemia (Volta et al., 2021)

Los quistes hepáticos por *Platynosomum* sp suelen ser un diagnóstico diferencial a tener en cuenta en este caso. Los animales infectados por este parásito suelen ser asintomáticos y la gravedad de los síntomas se asocia con la cantidad de parásitos en las vías biliares, lo que puede provocar colangitis y colangiohepatitis (Neves et al., 2021), teniendo en cuenta que el presente reporte presentaba alteraciones compatibles con esta enfermedad, en el proceso quirúrgico no se evidenciaron estructuras hepáticas compatibles con parásitos y el coprológico fue negativo.

Actualmente, los quistes reincidieron sin alteración de condición física y clínica por lo que se optó por un plan terapéutico paleativo a base de Silimarina, L-carnitina, Betaina, DL-Metionina y N Acetilcisteína las cuales actúan como protector y regenerador de las células hepáticas, antioxidante, barrido de radicales libres, incrementa el nivel de glutatión, favorece la digestión de las grasas por la acción de la Cynara y coadyudante en el tratamiento de procesos de hepatotoxicidad asociadas a la oxidación lipídica provocada por diferentes compuestos. Adicional, se sugirió una alimentación medicada con Royal Feline Hepatic, que es un alimento con soporte nutricional necesario para el gato, ayudando a corregir y prevenir la desnutrición, mediante el apoyo de la regeneración hepatocelular y minimizando los daños del parénquima hepático.

Finalmente, este tipo de trastornos de naturaleza idiopática, aunque de presentación rara generan un reto profesional para el clínico de pequeños animales, la sintomatología y anamnesis orientará a un diagnóstico y terapéutica apropiada.

Conclusiones

En la poliquistosis hepática no hay evidencia de una patogenia definida, los trastornos secundarios se asocian al tamaño y posición de los quistes que afectan órganos adyacentes, lo anterior, hace necesario el uso de la ecografía como protocolo de rutina en gatos jóvenes y raza persa.

Agradecimientos

Los autores hacen un especial agradecimiento al personal directivo y médico de la Clínica Veterinaria Perros y Gatos, al laboratorio de diagnóstico histopatológico Dr Diego

Fernando Rincón y Centro De Diagnóstico Veterinario por sus importantes aportes técnicos y científicos para el desarrollo del presente reporte.

Referencias

- Anwer, A., Mousa, M. et al. (2022). Clinical and Pathological Studies on Feline Infectious Peritonitis in Egypt. Obtenido de International Journal of Veterinary Science: <https://www-scopus-com.unipamplona.basesdedatosezproxy.com/record/display.uri?eid=2-s2.0-85124818789&origin=resultslist&sort=plf-f&src=s&st1=mutant+feline+coronavirus&sid=ae1d818e68584d9b80f5d7017c5c4971&sot=b&sdt=b&sl=40&s=TITLE-ABS-KEY%28mutant+feline+c>
- Bisbe, E., y Moltó, L. (2015). Therapeutic approach to postoperative anemia. Obtenido de Revista Española de Anestesiología y Reanimación: <https://www.sciencedirect.com/science/article/abs/pii/S0034935615300062>
- Decuadro, A., Ruiz, N., Martino, P., Sala, T., y Benech, A. (2015). Pneumonia in cat caused by *Enterobacter* (Pantoea) agglomerans, a case report. Obtenido de Scielo: http://www.scielo.edu.uy/scielo.php?script=sci_arttext&pid=S1688-48092015000200003#:~:text=El%20meropenem%20es%20un%20antibi%C3%B3tico.antibi%C3%B3ticos%20y%20en%20infecciones%20mixtas.
- Farnaz, D., Shahrama, J., Mahsa, Z., Iraj, T., Majid, M., Ali, T., y Hamideh, H. (2021). Evaluation of Polycystic Kidney Disease in Iranian Cats Referred to the Small Animal Hospital of the Faculty of Veterinary Medicine, University of Tehran, via Ultrasound and Molecular Methods. Obtenido de Journal of Veterinary Research Scopus: <https://www-scopus-com.unipamplona.basesdedatosezproxy.com/record/display.uri?origin=citedby&eid=2-s2.0-85129333095&noHighlight=false&sort=plf-f&src=s&st1=hepatic+cysts+in+cats&sid=cb1529cd09daa3890693571498a883f2&sot=b&sdt=b&sl=36&s=TITLE-ABS-KEY%28hepat>
- Flórez, J. (2000). Quiste Hepático Gigante En Un Gato: Caso Clínico Obtenido de Clivetpeqani: <https://ddd.uab.cat/pub/clivetpeqani/11307064v20n2/11307064v20n2p76.pdf>
- Fresno, L., Lafuente, S. et al. (2018). Complete laparoscopic excision of a hepatic cyst and omentopexy in a Persian cat. Obtenido de Journal of Feline Medicine and Surgery Open Reports.
- Holguín, E. (2018). "Evaluación comparativa con dos sistemas de alimentación complementaria (silopack, balanceado) sobre el metabolismo

- hepático y producción de leche . Obtenido de Universidad técnica de Ambato: <http://repositorio.uta.edu.ec/jspui/bitstream/123456789/28359/1/Tesis%20134%20Medicina%20Veterinaria%20y%20Zootecnia%20-CD%20578.pdf>
- Kihoona, K., Hyungjoonb, K., Ki-Dongc, E., y Hwi-Yool, K. (2021). Surgical Management and Long-Term Follow-Up of a Giant Hepatic Cyst with an Internal Septum in a Cat. Obtenido de Scopus: <https://www-scopus-com.unipamplona.basesdedatosezproxy.com/recor d/display.uri?eid=2-s2.0-85124275989&origin=resul>
- Lin, M.-X., Xu, H.-X., Lu, M.-D., et al. (2009). Diagnostic performance of contrast-enhanced ultrasound for complex cystic focal liver lesions: Blinded reader study. Obtenido de European Radiology: <https://www-scopus-com.unipamplona.basesdedatosezproxy.com/recor d/display.uri?eid=2-s2.0-59249090682&origin=resultslist&sort=plf-f&src=s&st1=Diagnostic+performance+of+contra st-enhanced+ultrasound+for+complex+cystic+focal +liver+lesions%3a+blinded+reader+st>
- Mayhew, P., Holt, D., McLear, R. y Washabau, R. (2002). Pathogenesis and outcome of extrahepatic biliary obstruction in cats. Obtenido de Journal of Small Animal Practice Volume 43, Issue 6 p. 247-253: <https://onlinelibrary.wiley.com/doi/10.1111/j.1748-5827.2002.tb00067.x>
- McClaran, J., y Buote, N. (2014). Chapter 31 - Liver and biliary tract. En Feline Soft Tissue and General Surgery (págs. 345-359). Obtenido de ScienceDirect: <https://www-sciencedirect-com.unipamplona.basesdedatosezproxy.com/scien ce/article/pii/B9780702043369000317>
- Nyland, T., Larson, M., y Mattoon, J. (s.f.). Hígado . Obtenido de Capítulo 9: <https://www.berri.es/pdf/DIAGNOSTICO%20EC OGRAFICO%20EN%20PEQUE%C3%91OS%2 0ANIMALES/9788496344570>
- Ni, Q., Zhang, M. et al. (2016). Congenital hepatic cyst with intracystic hemorrhage: Two rare cases reports in the Chinese Han population. Obtenido de Scopus: <https://www-scopus-com.unipamplona.basesdedatosezproxy.com/recor d/display.uri?eid=2-s2.0-84995632270&origin=resultslist&sort=r-f&src=s&mltEid=2-s2.0-85020300816&mltType=ref&mltAll=t&imp=t&si d=632151f9d1922b851a1f37179bad1abd&sot=ml t&sdt=mlt&sl=292&s=REFEI>
- Neves, I., Gazzone, A., Simplicio, L., Palumbo, M., y Babo-Terra, V. (2021). Liver Cysts in a Kitten with Platynosomum sp. Obtenido de Acta Scientiae Veterinariae: <https://www-scopus-com.unipamplona.basesdedatosezproxy.com/recor d/display.uri?eid=2-s2.0-85122853008&origin=resultslist&sort=plf-f&src=s&st1=Liver+Cysts+in+a+Kitten+with+Pl atynosomum+sp.&sid=595a2e6df051842531c71d 9d01badfe6&sot=b&sdt=b&sl=60&s=TITLE- ABS-K>
- Núñez L, Bouda, J. (2007). Patología Clínica Veterinaria, UNAM, 2007, ISBN 9703245501, 789703245505
- Ortiz, J., Gracida, N., y Reyes, R. S. (2002). Quistes hepáticos no parasitarios. Obtenido de Cirujano General Vol. 24 Núm. 4: <https://www.medigraphic.com/pdfs/cirgen/cg-2002/cg024o.pdf>
- Proverbio, D., Spada, E., Faverzani, S. et al. (2008). Multiple hepatic vascular cysts in a young ragdoll cat. Obtenido de Veterinary Record: <https://www-scopus-com.unipamplona.basesdedatosezproxy.com/recor d/display.uri?origin=recordpage&zone=relatedDo cuments&eid=2-s2.0-58149378004&noHighlight=false&sort=plf-f&src=s&st1=hepatic+cysts+in+cats&sid=cb1529 cd09daa3890693571498a883f2&sot=b&sdt=b&sl =3>
- Randall, E. (2010). Enfermedad quística hepatobiliar. Obtenido de Secretos gastrointestinales/del hígado (cuarta edición): <https://www-sciencedirect-com.unipamplona.basesdedatosezproxy.com/scien ce/article/pii/B9780323063975000344>
- Santibañes, E. d., y Mazza, O. (2009). Quistes hepáticos no parasitarios. Obtenido de Cirugía Digestiva: <https://sacd.org.ar/wp-content/uploads/2020/05/cnueve.pdf>
- Thompson, L. (2001). Postoperative fever: diagnosis and therapeutic approach. Obtenido de MEDWAVE: medwave.cl/puestadia/cursos/3098.html
- Torices, E., Domínguez, L., Méndez, G., Olvera, H., & Tort, A. (2015). Tratamiento laparoscópico de los quistes hepáticos simples. Obtenido de Asociación Mexicana de Cirugía Endoscópica, A.C.: <https://www.medigraphic.com/pdfs/endosco/ce-2005/ce051b.pdf>
- Twedt, D., Cullen, J., McCord, K., Janeczko, S., Dudack, J., y Simpson, K. (2014). Evaluation of fluorescence in situ hybridization for the detection of bacteria in feline inflammatory liver disease. Obtenido de Journal of Feline Medicine and Surgery: <https://www-scopus-com.unipamplona.basesdedatosezproxy.com/recor d/display.uri?eid=2-s2.0-84907011363&origin=resultslist&sort=plf-f&src=s&st1=Histopathologic+Evaluation+of+Fel ine+Inflammatory+Liver+Disease&sid=0b5f6867 8ecc1ab51b24c10ec2d880d5&sot=b&sdt=b&s>

Volta, A., Manfredi, S., y Bertoni, G. (2021). Polycystic kidney disease in a Chartreux cat. Obtenido de Journal of Feline Medicine and Surgery: <https://www-scopus-com.unipamplona.basesdedatosezproxy.com/recor>

[d/display.uri?origin=recordpage&zone=relatedDocuments&eid=2-s2.0-75149137317&relpos=0](https://www-scopus-com.unipamplona.basesdedatosezproxy.com/recor/d/display.uri?origin=recordpage&zone=relatedDocuments&eid=2-s2.0-75149137317&relpos=0)

Ciencia y Tecnología Agropecuaria es una revista publicada por la Universidad de Pamplona bajo la licencia: [Creative Commons Reconocimiento-NoComercial-CompartirIgual 4.0 Internacional](https://creativecommons.org/licenses/by-nc-sa/4.0/) (CC BY-NC-SA 4.0)

